

VNUS Closure radiofrequency ablation of varicose veins

From Closure PLUS to Closure FAST

J. Alm; J. Böhme; M. Kensy

Gefäßabteilung am Dermatologikum Hamburg

Keywords

Radiofrequency segmental thermal ablation, varicose veins, endovenous procedure, VNUS Closure FAST

Summary

Endovenous procedures are increasingly being used to eliminate epifascial varicose veins. The radiofrequency therapies VNUS Closure and VNUS Closure FAST Catheter have established themselves and boast very good results compared to other endovenous procedures with regard to closure rates and postoperative quality of life. **Equipment and method:** Between February 2005 and December 2009, a total of 2413 patients comprising 3366 great and small saphenous veins were operated upon at the Vascular and Venous Diseases Department of DERMATOLOGIKUM HAMBURG. 2241 great and small saphenous veins were treated with the VNUS Closure FAST catheter, 1125 great and small saphenous veins were treated with the Closure PLUS catheter system. Additionally, 264 recurrent varicose veins were treated with the Closure FAST system. Ultrasound examinations were conducted 7 days after the treatment, again 6 weeks after the treatment, and at the follow-up examination one year after treatment. Any recanalizations were treated immediately. Between January 2007 and January 2009, 57 patients were also treated for perforant veins between stages C-4 and C-6. Gender and age distributions, as well as CEAP classifications corresponded to standard distributions. Compression stockings were only administered in the case of advanced chronic

venous insufficiency (C-4 to C-6). The patients were anticoagulated before treatment by means of a low molecular weight heparin as a single shot prophylactic. Anticoagulation through thrombocyte aggregation inhibitors or dicumarin was continued. **Results:** 1089 great and small saphenous veins were examined after removal with Closure PLUS radiofrequency therapy. The primary closure rate after 6 weeks was 98.9%; after one year, 91.2%; after two years 99.0%; after three years, 98.2%; and after four years, 100%. 2241 great and small saphenous veins were treated with the VNUS Closure FAST Radiofrequency System. 2096 great and small saphenous veins were examined after treatment. The primary closure rate after 7 days was 99.7%; after 6 weeks, 99.6%; after one year, 98.8%; and after two years, 100%. The rate of minor complications after Closure FAST Radiofrequency catheter treatment of the great saphenous vein was 5.3%; after treatment of the small saphenous vein, 5.9% in total. No major complications – such as deep vein thromboses or pulmonary embolisms – were caused, and neither was burning of the skin. The closure rate one week after RFS treatment was 84.6%; after 6 weeks, 86.2%; and after one year, 78.3%. In all of the recurring varicose veins, the recirculation was successfully eliminated. **Conclusion:** The VNUS Closure FAST Radiofrequency catheter represents a standardised, established procedure for treating epifascial varicose veins to ensure the certain elimination of recirculation. The development of Closure PLUS 6-French and 8-French catheter into Closure FAST Radiofrequency catheter has led not only to a reduced operation

duration but also a safe and high closure rate after follow-up. With the new concept of segmental ablation the Closure FAST system eliminates the catheter pullback variability and standardises and simplifies the procedure. The success of the treatment is shown by the complete decomposition of the vein underneath the inflow of the superficial epigastric vein or the inflow of the gastrocnemius veins. However, the long term results for the Closure FAST system are awaited eagerly. The current high closure rates and high patient satisfaction rates give us cause to look ahead with hope.

Schlüsselwörter

Endovenöse Radiofrequenztherapie, VNUS Closure FAST, epifasziale Varikose

Zusammenfassung

Für die Ausschaltung der epifaszialen Varikose werden zunehmend endovenöse Verfahren eingesetzt. Besonders die Radiofrequenztherapie VNUS Closure und der VNUS-Closure-FAST-Katheter haben sich in der Behandlung etabliert und weisen im Vergleich zu anderen endovenösen Verfahren sehr gute Ergebnisse hinsichtlich Verschlussrate und postoperativer Lebensqualität auf. **Material und Methode:** In unserer Gefäßabteilung wurden von Februar 2005 bis Dezember 2009 insgesamt 2413 Patienten an 3366 Stammvenen operiert. 2241 Stammvenen wurden mit dem VNUS-Closure-FAST-Katheter behandelt, 1125 Stammvenen mit dem Closure-PLUS-Kathetersystem. Zusätzlich erfolgte die Behandlung von 264 Rezidivvarikosen mit dem Closure-FAST-System. Ultraschalluntersuchungen erfolgten nach sieben Tagen, sechs Wochen und im Jahres-Follow-up. Rekanalisierungen wurden umgehend nachbehandelt. Von Januar 2007 bis Januar 2009 wurden 57 Patienten zusätzlich an 78 Perforansvenen (Stadium C-4 bis C-6) behandelt. Die Geschlechts- und Altersverteilung sowie

Correspondence to:

Dr. J. Alm
Department of Vascular Surgery,
Dermatologikum Hamburg
Stephansplatz 5, 20354 Hamburg, Germany
E-Mail: alm@dermatologikum.de
Tel. 040/351 07 50, Fax 040/35 10 75 10

Entwicklung der VNUS-Radiofrequenzkatheter-Therapie in der Behandlung der Varikose

Phlebologie 2010; 39: 61–68
Received: February 22, 2010
accepted: February 22, 2010

die CEAP-Einteilung entsprachen den Standardverteilungen. Kompressionsstrümpfe wurden nur bei weit fortgeschrittener chronisch-venöser Insuffizienz (C-4 bis C-6) verordnet. Antikoaguliert wurden die Patienten präoperativ mit niedermolekularem Heparin (Single-shot-Prophylaxe). Eine Antikoagulation unter Thrombozytenaggregationshemmern oder Dicumarin wurde beibehalten. **Ergebnisse:** 1089 Stammvenen konnten nach Closure-PLUS-Radiofrequenzablation nachuntersucht werden. Die primäre Verschlussrate betrug nach sechs Wochen 98,9%, nach einem Jahr 91,2%, nach zwei Jahren 99,0%, nach drei Jahren 98,2% und nach vier Jahren 100%. Mit dem VNUS-Closure-FAST-Radiofrequenzkathetersystem wurden 2241 Stammvenen behandelt. 2096 Stammvenen konnten nachuntersucht werden. Die primäre Verschlussrate lag nach sieben Tagen bei 99,7%, nach sechs Wochen bei 99,6%, nach einem Jahr bei 98,8%, nach zwei Jahren bei 100%. Die Minor-Komplikationsrate nach Closure-FAST-Radiofrequenzkatheter-Behandlung der Vena saphena magna lag bei 5,3%, nach Venasaphena-parva-Behandlung bei insgesamt 5,9%. Mayor-Komplikationen wie tiefe Venenthrombosen oder Lungenembolien wurden nicht induziert, auch keine Hautverbrennungen. Die Verschlussrate nach RFS-Behandlung betrug nach einer Woche 84,6%, nach sechs Wochen 86,2%, nach einem Jahr 78,3%. Bei allen behandelten Rezidivvarikosen konnte der Reizirkulationskreislauf erfolgreich ausgeschaltet werden. **Schlussfolgerung:** Mit dem VNUS-Closure-FAST-Radiofrequenzkatheter besteht ein standardisiertes, etabliertes Verfahren zur Behandlung der epifaszialen Varikose zur sicheren Ausschaltung des Reizirkulationskreislaufes. Die Weiterentwicklung vom Closure-PLUS-6- und -8-French-Katheter zum Closure-FAST-Radiofrequenzkatheter hat neben der deutlich verkürzten Operationszeit zu sicheren und hohen Verschlussraten im Follow-up geführt. Der Behandlungserfolg wird durch den kompletten Abbau der Stammvene unterhalb des Zustromes der Vena epigastrica superficialis bzw. des Einstroms der gastroknemischen Venen dokumentiert.

Die erste Radiofrequenzkatheter-Behandlung VNUS Closure wurde durch Noppeney 1998 in Deutschland zur Ausschaltung der epifaszialen Varikose erfolgreich einge-

setzt (23). 1999 erfolgte die erste Katheterbehandlung in den USA (17).

Methode

Bei der Radiofrequenzkatheter-Behandlung VNUS Closure wird über Bipolarstrom im Hochfrequenzbereich Energie an die Venenwand abgegeben. Der Verschluss der behandelten Vene resultiert durch Bildung einer Fibrose, die im Verlauf vom Körper abgebaut wird.

Bei eigenen Patienten wird die Stammvarikose seit März 2005 mittels Radiofrequenzkatheter therapiert. Für dieses Verfahren standen zwei Katheter zur Verfügung, die sich in der Anzahl der Elektroden im Behandlungsschirmchen unterscheiden (►Abb. 1a):

- VNUS-Closure-6-French-Katheter,
- VNUS-Closure-8-French-Katheter.

Der Zugang zur Vene erfolgte durch Punktion im Bereich des unteren Insuffizienzpunktes. Nach Einsetzen eines Führungsdrahtes in die Vene, wurde über diesen die 8-French-Schleuse positioniert. Die Platzierung des Katheters erfolgte Ultraschall-gesteuert unterhalb des Zuflusses der Vena epigastrica superficialis mit 2 cm Abstand zur tiefen Vene.

Nach Platzieren des Katheters wurde der Patient mit dem Behandlungstisch in die Anti-Trendelenburg-Position gebracht und die Vene vom unteren Insuffizienzpunkt bis zum Thermolement Ultraschall-gesteuert mit Tumescenzlösung umspritzt. In Behandlung unter Allgemein-anästhesie erfolgte die Injektion von physiologischer Kochsalzlösung. Die Arbeitstemperatur betrug 80°C.

Der Verschluss erfolgte durch manuellen Rückzug des Katheters. Für die ersten 4 cm betrug die Rückzugsgeschwindigkeit 1 cm/min, dann 3 cm/min. Die Behandlungsdauer variierte zwischen 20 und 30 Minuten, je nach Lage des unteren Insuffizienzpunktes.

Seit Januar 2006 wurden die eigenen Patienten ausschließlich mit dem 8-French-Katheter behandelt. Das Behandlungsprotokoll wurde dahingehend geändert, dass die ersten 4 cm über 8 Minuten doppelt behandelt wurden, ähnlich dem Protokoll des

aktuell eingesetzten Closure-FAST-Katheters. Zusätzlich erfolgte ab diesem Zeitpunkt auch die Behandlung der akzessorischen Venen mit dem Katheter.

Der Closure-FAST-Katheter ist seit März 2007 für die Vena saphena magna, seit Mai 2007 für die Vena saphena parva in Anwendung (►Abb. 1b). Die Energieübertragung erfolgt durch Energieabgabe über ein 7 cm langes Heizelement (37, 38). Die optimale Arbeitstemperatur von 120°C ist nach 5 Sekunden erreicht und wird über 20 Sekunden pro Obliterationszyklus auf die Venenwand übertragen. Die Behandlungsparameter sind standardisiert, die Energieabgabe ist reproduzierbar. Die Einhaltung der Parameter wird vom Generator überwacht.

Die Behandlung der Venenabschnitte erfolgt segmental, bis zum unteren Insuffizienzpunkt (►Abb. 1d). Das erste Segment der Vena saphena magna und parva wird jeweils doppelt behandelt, ab einem Durchmesser von 1,2 cm dreifach. Die Behandlungsdauer verkürzt sich mit dem Verfahren auf 2–3 Minuten (30).

Postoperativ sollte ein Verschluss der Stammvene direkt unterhalb des Zuflusses der Vena epigastrica superficialis erfolgen, die in jedem Fall erhalten bleibt, um den physiologischen Zustrom der kranialen Venenabschnitte in das tiefe Venensystem zu gewährleisten. Bei Platzierung der Katheterspitze distal des Zuflusses der Vena epigastrica superficialis kann die Vena saphena accessoria anterior, die fast regelhaft in die Vena epigastrica superficialis einmündet, nicht mit verschlossen werden. Sie muss – um Rezidiven vorzubeugen – extra punktiert werden. Unsachgemäße Kross-ektomien bilden über die akzessorischen Venen erneut Reizirkulationskreisläufe nach distal.

Zum technischen Vorgehen empfiehlt sich zunächst die Katheterplatzierung unterhalb der Einmündung der Vena epigastrica superficialis in der Stammvene (►Abb. 1d). Anschließend wird die Vena saphena accessoria anterior am ventralen Oberschenkel punktiert und ein Führungsdraht in das Gefäß gelegt.

Soll auch die Vena saphena accessoria posterior behandelt werden, erfolgt danach die

Punktion dieses Gefäßes an der proximalen Oberschenkelinnenseite und Einlage eines zweiten Führungsdrahtes. Wenn die akzesorischen Venen einen Durchmesser unter 2 mm im Ultraschall aufweisen, ist die Punktion zwar möglich, nicht aber das Verschieben der Schleuse oder des Katheters. Nach Platzieren der Führungsdrähte wird dann die Vena saphena magna von der Schleuse bis in die Leistenregion mit Tumescenz- oder Kochsalzlösung umspritzt und die segmentale thermische Ablation der Stammvene durchgeführt (▶Abb. 1e). Danach erfolgt das Umsetzen der 7-French Schleuse über den Führungsdraht in die Vena saphena accessoria anterior. Die Katheterspitze wird am Zufluss zur Vena epigastrica superficialis platziert und auch hier Ultraschall-gesteuert das Gefäß mit Tumescenz- oder Kochsalzlösung umspritzt (▶Abb. 2a).

- Bei intakten Gefäßen erfolgt die einmalige Behandlung des proximalen Segmentes über 20 Sekunden.
- Bei Reflux wird die gesamte Refluxstrecke mit dem Katheter behandelt.

Entsprechend wird mit der Behandlung der Vena saphena accessoria posterior vorgegangen. Zur Behandlung der Vena saphena parva wird die Katheterspitze distal des Einstromes der gastroknemischen Venen oder besser in die Vena femoropoplitea oder Giacomini-Vene gelegt, um auch diesen Abschnitt zu verschließen und Rezidive vorzubeugen (▶Abb. 2b).

Für die Behandlung inkompetenter Perforansvenen, die in den Rezirkulationskreislauf einmünden und zu einer Verschlechterung der chronisch-venösen Insuffizienz beitragen, steht ein spezieller RFS-Katheter zur Verfügung (▶Abb. 1c). Der Zugang erfolgt Ultraschall-gesteuert durch transkutane Punktion der Perforansvene und Platzierung der Spitze des Katheters im Faszien-durchtrittspunkt. Anschließend erfolgt die Tumescenzanästhesie oder das Umspritzen der Vene mit Kochsalzlösung und Dauer der Radiofrequenzkatheterobliteration über 4 Minuten. Die Arbeitstemperatur beträgt 85° und ist über den Generator Impedanz-gesteuert. Nach jeder Minute wird der Katheter um 90° rotiert. Die Energieabgabe erfolgt über zwei Elektroden an der Spitze des Katheters

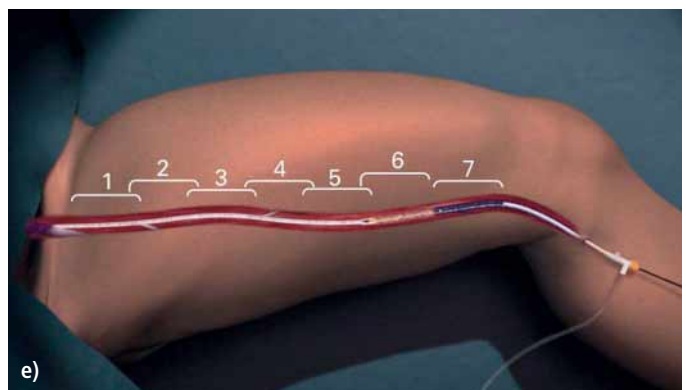
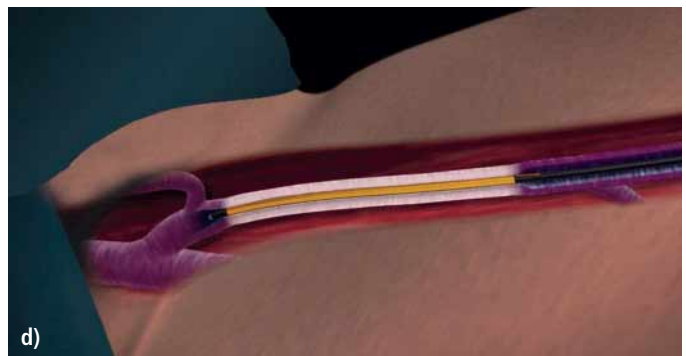



Abb. 1 Radiofrequenzobliteration (Abdruck mit freundlicher Genehmigung der VNUS Medical GmbH Deutschland)
a) Closure-PLUS-6-French- und -8-French-Katheter;
b) FAST-Katheter mit Generator;
c) RFS-Katheter;
d) Positionierung der Katheterspitze;
e) segmentale thermische Abliteration

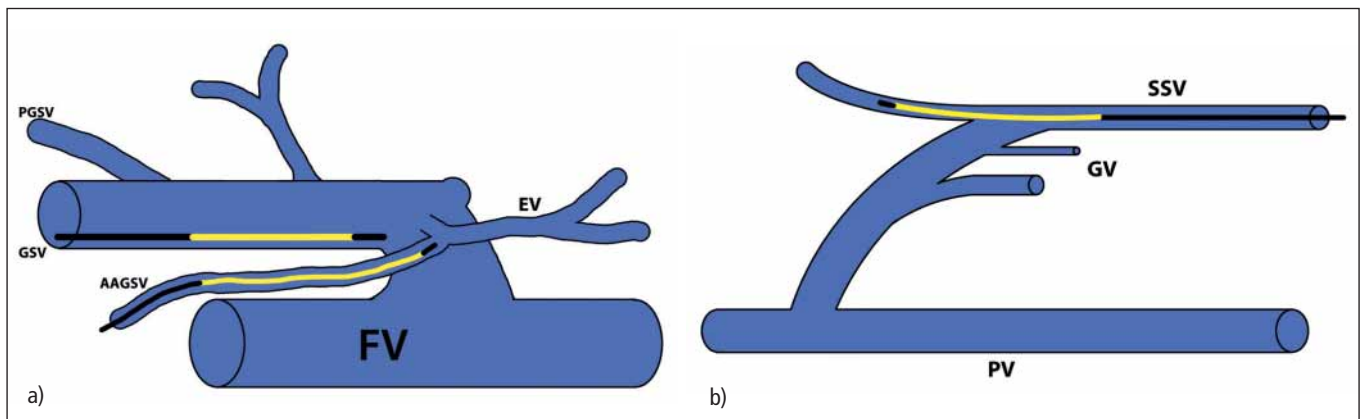


Abb. 2 Positionierung der Katheterspitze zur Behandlung der
a) VSM und VSAA; b) VSP

an die Venenwand. Variköse Seitenäste sollten in gleicher Sitzung durch Mini-Phlebektomie oder Schaumsklerosierung mitbehandelt werden.

Rezidivvarikosen mit Reflux aus dem sapheno-femorale Übergang oder saphenopopliteale Übergang in Venengeflechte und distaler Ableitung über inkompetente Stammvenen oder akzessorische Venen, werden kombiniert mit dem Closure FAST-Katheter und einer Schaumsklerosierung (Äthoxysklerol® 3%) behandelt. Zunächst erfolgt die Platzierung des Katheters krossennah bzw. mündungsnah. Über den liegenden Katheter wird der Schaum Ultraschall-gesteuert infiltriert. Danach erfolgt entsprechend die Behandlung der akzessorischen oder anderen Stammvenen.

Seit August 2009 werden in unserer Abteilung Patienten, die primär einen mün-

dungsnahen Durchmesser der Vena saphena magna von über 1,5 cm aufweisen, routinemäßig neben der Closure-FAST-Behandlung krossesektomiert oder im Bereich der Vena saphena parva einer Mündungsligatur unterzogen.

Kompressionsstrümpfe werden nur bei fortgeschrittener chronisch-venöser Insuffizienz (C4–C6) verordnet. Die Patienten erhalten präoperativ eine Antikoagulation mit einem niedermolekularen Heparin als Single-shot-Prophylaxe. Die Nachsorge erfolgt mittels Ultraschallkontrollen postoperativ nach sieben Tagen, sechs Wochen und im Jahres-Follow-up.

Ergebnisse

Vom März 2005 bis Dezember 2009 wurden in der Gefäßabteilung am Dermatologikum Hamburg insgesamt 3366 Eingriffe mit dem Radiofrequenzkatheter-System VNUS Closure vorgenommen, wobei 2241 Stammvenen mit dem Closure-FAST-Katheter behandelt wurden (► Tab. 1). In der Hälfte der Fälle konnten akzessorische Venen zusätzlich mitbehandelt werden. Die Behandlungszeit aller Venenabschnitte von der Punktion bis zur Schleusenentfernung betrug im Schnitt bei der Vena saphena magna 17 Minuten, bei der Behandlung der Vena saphena parva 12 Minuten. Die Stumpflänge der Vena saphena magna krossennah verringerte sich von 8 mm nach sieben Tagen auf im Schnitt 5,9 mm nach drei Jahren (► Tab. 2).

2005 erfolgte an 300 Stammvenen der Vena saphena magna die Radiofrequenzkatheter-Behandlung mit dem VNUS-Closure-Plus-System. Die primäre Verschlussrate für den 6-French-Katheter betrug 84% am Ende des Jahres 2005. Zurückzuführen sind diese eher unbefriedigenden Ergebnisse auf die zu niedrige Energieabgabe des 6-French-Katheters an die Venenwand (38, 42). Nach Änderung des Behandlungsprotokolls mit alleinigem Einsatz des 8-French-Katheters und der gleichzeitigen Behandlung der akzessorischen Venen verbesserte sich die primäre Verschlussrate auf über 98% im 1-Jahres-Follow-up.

Betrachtet man sich die Ergebnisse, die mit dem Closure-Plus-6- und -8-French-Radiofrequenzkatheter zusammen erzielt wurden, fanden sich primäre hohe Verschlussraten nach sechs Wochen von 98,9% (► Tab. 3). Im-1-Jahres-Follow-up zeigten sich bei 68 Stammvenen Rekanalisationen entsprechend einer Verschlussrate von 91,2% und sind im Wesentlichen durch den Einsatz des 6-French Katheters zu erklären (► Tab. 3).

Seit Einsatz des VNUS-Closure-FAST-Katheters liegen die Verschlussraten konstant im 2-Jahres-Follow-up zwischen 98,8% bis 100% (► Tab. 3).

Im Follow-up konnten drei Typen von Rezidivvarikosen nach VNUS-Closure-Radiofrequenzablation verifiziert werden (► Tab. 4):

Tab. 1 Patientenzahlen im Untersuchungszeitraum 1.2.2005–31.12.2009

		Patienten	Stammvenen
total		2413	3366
RFO Closure	PLUS	761	1125
	FAST	1652	2241

Tab. 2 Stumpflänge der V. saphena magna

n = 2241	Stumpflänge (mm)
1 Jahr	8,1
2 Jahre	7,8
3 Jahre	5,9

- Gruppe I: vollständige oder segmentale Wiedereröffnung der Stammvene,
- Gruppe II: erneute Rezirkulation über die akzessorischen Venen bei Verschluss oder Abbau der Stammvene,
- Gruppe III: Rekanalisation über die Stammvene, wobei das Innere der Stammvene durchzogen war, mit obliterierenden Bindegewebsanteilen und fibrotischen Septen.

Neovaskularisation oder Reflux über isolierte subkutane Venen fanden sich bis dato nicht. Die Verschlussrate mit dem 6-French-Katheter betrug insgesamt nur 68,2%. Hervorgerufen wurde dieses durch eine vollständige Rekanalisation der Stammvenen und die Nichtbehandlung der akzessorischen Venen. Wenn auch deutlich geringer, kam es unter der Behandlung mit dem 8-French-Katheter im Wesentlichen zu vollständigen Rekanalisationen der Stammvenen.

Unter dem mit dem Closure-FAST-Radiofrequenzkatheter behandelten Stammvenen fanden sich insgesamt nur 21 Rezidive, wobei 14 Rezidive der Gruppe III zugeordnet wurden (► Tab. 5). Im Follow-up wurden 2096 Stammvenen kontrolliert. Keine neuen Rezirkulationskreisläufe wurden über die akzessorischen Venen ausgebildet. Die Subgruppenanalyse der Rezidive nach Closure-FAST-Katheter-Behandlung zeigte bei den sieben Rezidiven der Gruppe I, vier Stammvenen mit einem Durchmesser über 1,5 cm krossennah. Die Refluxstrecke lag zwischen 4 und 20 cm. Von den 14 offenen Gefäßen der Gruppe III zeigten neun Venen einen krossennahen Durchmesser über 1,5 cm (► Tab. 5).

Patienten, die nach Radiofrequenzkatheter-Behandlung ein Rezidiv der Gruppe I und II aufwiesen, wurden umgehend anfänglich mit dem Closure-PLUS-8-French-Katheter, dann ab 2007 mit dem Closure-FAST-Katheter nachbehandelt. Alle Gefäßabschnitte waren sekundär verschlossen. Die Rezidive der Gruppe III wurden Ultraschall-gesteuert mit 3%igem Äthoxysklerol® schaumsklerosiert. Patienten mit einem Stammvenendurchmesser über 1 cm mündungsnah, wurden zusätzlich krossektomiert oder einer Mündungsligatur unterzogen. Auch hier fand sich eine sekundäre 100%ige Verschlussrate.

Tab. 3 Verschlussrate nach Radiofrequenzablation

Radiofrequenz-obliteration	n	Follow-up		offen	Verschlussrate (%)
Closure PLUS (6Fr/8Fr)	1125	6 Wochen	1098 (97,6%)	12	98,9
		1 Jahr	773 (68,7%)	68	91,2
		2 Jahre	493 (43,8%)	5	98,9
		3 Jahre	271 (24,1%)	5	98,2
		4 Jahre	40 (3,6%)	0	100
Closure FAST	2241	7 Tage	2096 (93,5%)	5	99,8%
		6 Wochen	1509 (67,3%)	6	99,6%
		1 Jahr	807 (36,0%)	10	98,8%
		2 Jahre	224 (10,0%)	0	100%

264 Rezidivvarikosen nach Babcock-Operation, CHIVA oder isolierter Krossektomie wurden kombiniert mit dem Closure-FAST-Katheter und Schaumsklerosierung versorgt. Alle mit dem Closure-Fast-Katheter behandelten Venenabschnitte waren verschlossen. Die Schaumsklerosierung hat primär nur in 30% der Fälle zu einer kompletten Okklusion der Venengeflechte geführt. 52 Patienten wurden im Verlauf dopplersonographisch gestützt im Bereich des saphenofemorale Überganges erneut sklerosiert.

Patienten mit insuffizienten Perforansvenen im Stadium der chronisch-venösen Insuffizienz C4 bis C6 wurden in gleicher Sitzung mit dem RFS-Katheter mitbehandelt. Bei Blow-out-Phänomen über der insuffizienten Perforansvene wurde auf den Einsatz des RFS-Katheters verzichtet und die Perforansvene transfaszial über einen kurzen Schnitt durchtrennt und ligiert. Vom Januar 2007 bis Januar 2009 wurden 78 Perforansvenen bei 57 Patienten kontrolliert (► Tab. 6). Die Verschlussraten betragen

Tab. 4 Rezidivvarikose nach Closure-Radiofrequenzablation

n = 3221	6 French	8 French	FAST
n	192	933	2096
Gruppe	1	47	21
	2	12	7
	3	2	1
Total	61 (31,8%)	29 (3,1%)	21 (1,0%)
Verschlussrate	68,2%	96,9%	99,0%

Tab. 5 Rezidivvarikose nach Closure-FAST-Radiofrequenzablation

(n = 21)	Gruppe 1	Gruppe 3
offen	7	14
davon Ø > 1,5–2,2cm	4	9
Refluxstrecke	4–20 cm	4 cm-komplett

Tab. 6 RFS-Katheter (Untersuchungszeitraum 01/07–01/09)

57 Patienten 78 Perforansvenen	Follow-up	offen	Verschlussrate
7 Tage	78 (100%)	12	84,6%
6 Wochen	58 (74%)	8	86,2%
1 Jahr	46 (59%)	10	78,3%

Komplikation	VSM (n = 1354)		VSP (n = 742)	
	n	%	n	%
keine	1282	94,7	698	94,1
Parästhesie	24	1,8	15	3,4
Hämatom	8	0,6	2	0,3
Hyperpigmentation	27	2,0	0	0
Phlebitis	25	1,9	3	0,4
Schmerzen	23	1,7	3	0,4
Ecchymose	28	2,1	3	0,4
Ödem	0	0	14	1,9

- 84,6% nach einer Woche,
- 78,3% nach einem Jahr.

Komplikationen

Perioperative Komplikationen nach Closure-FAST-Behandlungen sind selten. Meistens treten sie zwischen der ersten und sechsten Woche im Rahmen einer inflammatorischen Reaktion auf. Bis auf Parästhesien und Hyperpigmentationen sind diese Beschwerden bereits nach sechs Wochen reversibel. Die Komplikationsrate bei der Vena-saphena-magna-Behandlung betrug insgesamt 5,3%, bei der Vena saphena parva 5,9% (► Tab. 7). Parästhesien traten bei der Behandlung der Vena saphena magna im Wesentlichen in der Oberschenkelektage auf, während sie nach Vena-saphena-parva-Behandlung gehäuft nach distaler Behandlung auftraten.

Zur Verringerung der Parästhesie-Rate ist es zwingend wichtig, die Tumescenzlösung exakt perivaskulär zu infiltrieren (17).

Im 2- oder 3-Jahres-Follow-up waren die Parästhesien insgesamt rückläufig. Mit Hyperpigmentationen ist besonders zu rechnen, wenn präoperativ die zu behandelnde Vene direkt unter der Haut liegt. Eine gute Prognose für den Abbau der Pigmente besteht, wenn die Vene im Ultraschall noch nachweisbar ist und nicht komplett abgebaut wurde. Zur Vermeidung von Hyperpigmentation und Phlebitiden sollten große subkutane variköse Seitenäste im Ober-

schenkelbereich besser miniphlebektomiert werden.

Phlebitiden der Stammvenen sind im Wesentlichen ein Problem der Vena-saphena-magna-Behandlung und hier vornehmlich an der Oberschenkelinnenseite. Hämatome wurden definiert als perivaskuläre sonographisch nachweisbare freie Flüssigkeit. Die Hämatome traten regelhaft krossennah auf. Inwieweit hier eine thermische Verletzung durch den Katheter oder eine Verletzung durch die Nadel während der Tumescenzbehandlung entstand, konnte retrospektiv nicht differenziert werden.

Ekchymosen sind bedingt durch Nadelstichverletzung subkutaner Venen unter der Tumescenzanästhesie. Diese sind in der Regel nach drei Wochen komplett abgebaut. Hautverbrennungen wie in der Literatur beschrieben (34, 40) traten in keinem Fall auf. Diese sind durch fehlerhafte Platzierung des Thermoelements im Hautniveau verursacht oder durch mangelhafte Isolierung der Venen von der Haut durch den Anwender. Auch tiefe Venenthrombosen oder Lungenembolien, wie in der Literatur beschrieben, wurden nicht induziert (3, 10, 16, 18).

Tab. 8 Energieabgabe an die Venenwand

Methoden	Joule/cm	
Laser	15–180	
Closure	FAST	68–117
	PLUS	30
RFITT®	8–21	

Tab. 7
Komplikationen nach
Closure FAST

Insgesamt wurden 25 Patienten im Jahr 2009 unter kompletter Antikoagulation mit Vitamin-K-Antagonisten mit einem INR um 3,5 mit dem Radiofrequenzkatheter-System VNUS Closure FAST behandelt sowie intraoperativ eine Seitenastexhairese als Mini-Phlebektomie durchgeführt. Nennenswerte Hämatome, die für die Patienten belastend waren, entstanden nicht.

Diskussion

Die Behandlung der epifaszialen Varikosen mit dem Radiofrequenzkatheter-System VNUS Closure FAST hat sich etabliert und ist in seiner Anwendbarkeit im Vergleich zu anderen endovenösen Verfahren absolut standardisiert (4, 5, 9, 11, 13, 18, 22, 23, 25, 32, 33, 36, 39). Die Ausschaltung des Rezirkulationskreislaufes gelingt in einem sehr hohen Maße (5, 9). Die Anwendung der Methode entspricht den gültigen Leitlinien zur Behandlung der Varikose (22). Die schlechteren Ergebnisse der Closure-PLUS-Kathetergeneration sind bedingt durch die zu niedrige Energieabgabe während der Behandlung an die Venenwand (► Tab. 8). Dieses gilt im Wesentlichen für den 6-French-Katheter mit 30 J/cm. Hohe Rezidivraten nach Laserbehandlungen unter niedriger Energieabgabe sind beschrieben (28–30).

Uneinheitlich wird mit dem Begriff des Verschlusses der Stammvenen und dem Erfolg der Operation umgegangen (20). Die Vena epigastrica superficialis sollte in jedem Falle erhalten bleiben, da sie zum einen als Spülfunktion dient und verhindert, dass kleinste Seitenäste, die zwischen dem Zustrom der Vena epigastrica superficialis und der Vena femoralis in den sapheno-femorale Übergang einmünden, refluxiv werden. Zum anderen erfolgt über dieses Gefäß der physiologische Abstrom subkutaner Venen aus dem kranialen Leistenbereich in das tiefe Venensystem. Der Verschluss der Vena saphena magna sollte direkt unterhalb des Zustroms der Vena epigastrica superficialis erfolgen. Refluxfreie, offene Segmente bergen die Gefahr der Entstehung eines Rezidivs im Follow-up. Mumme et al. hatten 458 Patienten nach Krossektomie der Vena saphena magna nachuntersucht. Sie stellten fest, dass bei

251 Patienten ein zu lang belassener Saphenastumpf, Ursache der Rezidivbildung war und somit ein operationstechnischer Fehler vorlag (20).

Auch von der hohen Ligatur kennen wir hohe Rezidivraten mit Bildung erneuter Rezirkulationskreisläufe insbesondere über die akzessorischen Venen nach distal (2, 6–8, 19, 24, 31). Bei der Behandlung der Vena saphena parva sollte der Verschluss direkt distal des Zustromes der gastrokne-mischen Venen erfolgen. Der finale Erfolg besteht nicht in der Dokumentation des Venenverschlusses, sondern in dem Nachweis, dass der Körper die behandelten Venenabschnitte komplett abgebaut hat (►Abb. 3). Dieses ist erfahrungsgemäß nach Closure-FAST-Katheter-Behandlung nach einem Jahr erreicht (14, 15, 26, 27). Im Ultraschall noch nachweisbare ehemals behandelte Venenabschnitte können im Follow-up rekanalisiert werden.

Mit dem VNUS-Closure-FAST-Katheter gelingt ein primärer Verschluss auch großlumiger Venenabschnitte (>2 cm). Aus eigener Erfahrung bergen große behandelnde Venendurchmesser über 1,5 cm die Gefahr der Rekanalisierung. Von unseren Patienten zeigten von 21 offenen Stammvenen, 13 einen Durchmesser von über 1,5 cm. Seit August 2009 werden in unserer Abteilung Patienten, die primär einen mündungsnahen Durchmesser der Stammvene über 1,5 cm aufweisen, routinemäßig neben der Closure-FAST-Behandlung krossektomiert oder im Bereich der Vena saphena parva einer Mündungsligatur unterzogen.

Der Rezirkulationskreislauf in der Behandlung von Rezidivvarikosen kann mit dem Closure-FAST-Katheter sicher unterbrochen werden.

Allerdings gelingt es mit der Schaumsklerosierung nicht, die Venengeflechte sicher zu verschließen. In der Konsequenz sollte auch hier eine Revision des saphenofemoralen Überganges erfolgen.

Der Perforansvenenkatheter (RFS) wurde in unserer Abteilung zwischen 2007 und 2009 eingesetzt. Eine sehr gute Indikation besteht bei weit fortgeschrittener chronisch-venöser Insuffizienz mit ausgeprägten Hautveränderungen. Mitte 2010 soll die zweite

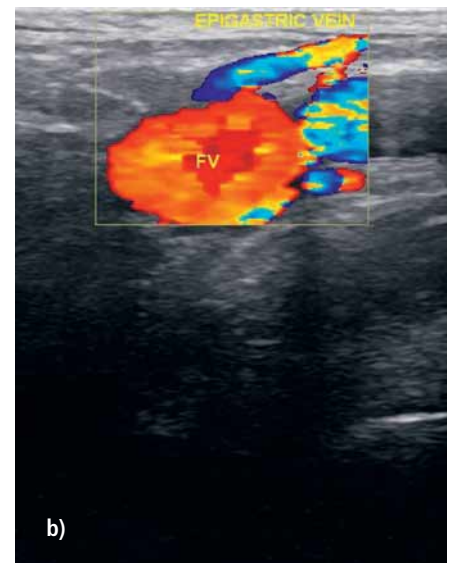
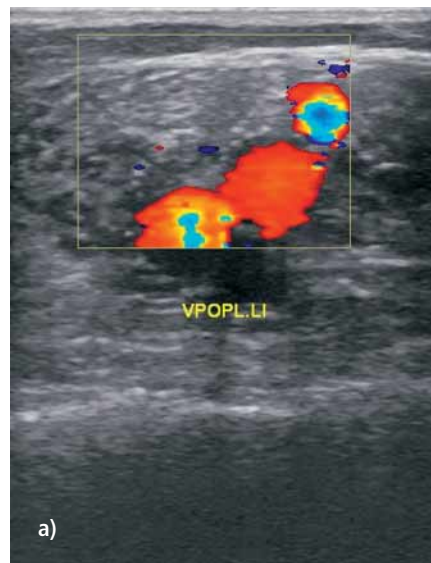


Abb. 3 1-Jahres-Follow-up
a) V. saphena parva; b) V. saphena magna

Kathetergeneration des RFS-Katheters zur Verfügung stehen. Die Energieabgabe erfolgt dann über ein kurzes Heizelement, ähnlich wie beim Closure-FAST-System. Bessere primäre Verschlussraten werden durch dieses Kathetersystem erhofft.

Die perioperativen Komplikationsraten nach Radiofrequenzkatheterobliteration sind sehr gering (1, 32, 35, 36, 39, 40, 41). Im Vergleich zum konventionellen offenen Verfahren und zur Laserkatheter-Anwendung profitieren die Patienten postoperativ signifikant hinsichtlich Lebensqualität (1, 15, 40).

Die Behandlung der epifaszialen Varikose unter Antikoagulation ist möglich. Thrombozytenaggregationshemmer oder Dicumarol brauchen nicht zwingend abgesetzt zu werden. Die Katheterbehandlung führt in der Regel nicht zu Hämatomen. Diese werden im Wesentlichen hervorgerufen durch die Seitenastexhairese. Entsprechende atraumatische Operationstechniken verringern dieses Risiko.

Limitationen

Ein Manko in der Behandlung der Vena saphena magna mit dem Kathetersystem besteht in der Unsicherheit der Nichtbehandlung der akzessorischen Venen, die während der Ultraschalluntersuchung primär

nicht nachzuweisen sind. Dieses betrifft immerhin 50% unserer Patienten. Erfahrungsgemäß zeigen sich diese Gefäße über die Jahre im Follow-up kompensatorisch weiter mit Durchmessern bis 4 mm, ohne dass bis dato ein Reflux nachweisbar wäre.

Schlussfolgerung, Ausblick

Diese Unsicherheit und die Gewissheit, dass Rezidive beim offenen konventionellen Verfahren erst nach 7–10 Jahren postoperativ signifikant in Erscheinung treten (40), lassen Langzeitergebnisse mit Spannung erwarten. Die aktuell erzielten hohen Verschlussraten mit dem VNUS-Closure-FAST-Radiofrequenzkatheter-System und die hohe Akzeptanz von Seiten der Patienten lassen mit Hoffnung in die Zukunft blicken.

Interessenkonflikt

Der korrespondierende Autor gibt an, dass kein Interessenkonflikt besteht.

Literatur

1. Almeida JL, Kaufmann J, Göckeritz O et al. Radiofrequency endovenous closure FAST versus Laser Ablation for the treatment of great saphenous reflux: a multicenter, single-blinded, randomized study (RECOVERY Study). *J Vasc Interv Radiol* 2009; 20: 752–759.

2. Blomgren L, Johansson G, Dahlberg-Akerman A et al. Recurrent varicose veins: incidence, risk factors and groin anatomy. *Eur J Vasc Endovasc Surg* 2004; 27: 269–274.
3. Chandler JG, Pichot O, Sessa C et al. Defining the role of extended saphenofemoral junction ligation: A prospective comparative study. *J Vasc Surg* 2000; 32: 941–953.
4. Chandler JG, Pichot O, Sessa C et al. Treatment of primary venous insufficiency by endovenous saphenous vein obliteration. *J Vasc Surg* 2000; 34: 201–214.
5. Fassiadis N, Kianifard B, Holdstock JM, Whiteley MS. Ultrasound changes at the saphenofemoral junction and in the long saphenous vein during the first year after VNUS closure. *Int Angiol* 2002; 21: 272–274.
6. Frings N, Nelle A, Tran P et al. Unvermeidbares Rezidiv und Neoreflux nach korrekter Vena saphena magna Crossektomie: Neovaskularisation? *Phlebologie* 2003; 32: 96–100.
7. Frings N, Glowacki P, Tran P et al. II. und III. Krosenrezidiv der Vena saphena magna/ Vena saphena parva. *Phlebologie* 2006; 35: 81–86.
8. Haas E, Burkhardt T, Maile N. Rezidivhäufigkeit durch Neoangiogenese und modifizierte Krossektomie. Prospektiv-randomisierte, farbduplex-kontrollierte Studie. *Phlebologie* 2005; 34: 101–104.
9. Hinchliffe RJ, Ubhi J, Beech A, Ellison J, Braithwaite BD. A prospective randomized controlled trial of VNUS Closure versus surgery for the treatment of recurrent long saphenous varicose veins. *Eur J Vasc Endovasc Surg* 2006; 31: 212–218.
10. Hingorani AP, Ascher E, Markevich N et al. Deep venous thrombosis after radiofrequency ablation of greater saphenous vein: a word of caution. *J Vasc Surg* 2004; 40: 500–504.
11. Kabnick LS, Cayne N, Jacobowitz G, Lamparello P, Maldonado T, Rockman C. Endovenous procedures in varicose veins. *Phlebologie* 2008; 37: 229–236.
12. Langer C, Fischer R, Fratila A et al. Leitlinien zur operativen Behandlung von Venenkrankheiten. *Phlebologie* 1998; 27: 65–69.
13. Luebcke T, Brunkwall J. Systematic review and metaanalysis of endovenous radiofrequency obliteration, endovenous laser therapy and foam sclerotherapy for primary varicosis. *J Cardiovasc Surg* 2008; 49: 213–233.
14. Lurie F, Creton D, Eklof B et al. Prospective randomized study of endovenous radiofrequency obliteration (Closure procedure) versus ligation and stripping in a selected patient population (EVOLVeS Study). *J Vasc Surg* 2003; 38: 207–214.
15. Lurie F, Creton D, Eklof B et al. Prospective randomized study of endovenous radiofrequency obliteration (Closure) versus ligation and vein stripping (EVOLVeS Study): Two-year follow-up. *Eur J Vasc Endovasc Surg* 2005; 29: 67–73.
16. Manfrini S, Gasbarro V, Dantelsson G et al. Endovenous management of saphenous vein reflux. Endovenous reflux management Study Group. *J Vasc Surg* 2000; 32: 330–342.
17. Markovic JN, Shortell CK. Update on Radiofrequency Ablation. *Pers Vasc Surg Endovasc Ther* 2009; 21: 82–90.
18. Merchant RF, Pichot O. Long-term outcomes of endovenous radiofrequency obliteration of saphenous reflux as a treatment for superficial venous insufficiency. *J Vasc Surg* 2005; 42: 502–509.
19. Morrisson N. Saphenous ablation: What are the choices, Laser or RF Energy. *Semin Vasc Surg* 2005; 18: 15–18.
20. Mumme A, Burger P, Hummel T, Frings N, Hartmann M, Schonath M, Schwahn-Schreiber C, Stenger D, Stücker M. Der lang belassene Saphenastumpf. *Phlebologie* 2007; 36: 256–259.
21. Nicolini P, Closure Group. Treatment of primary varicose veins by endovenous obliteration with the VNUS Closure system: results of a prospective multicenter study. *Eur J Vasc Endovasc Surg* 2005; 29: 433–439.
22. Noppeney T, Kluss HG, Gerlach H et al. Leitlinie zur Diagnostik und Therapie des Krampfaderleidens. *Gefäßchirurgie* 2004; 4: 290–308.
23. Noppeney T, Noppeney J, Winkler M. Update der Ergebnisse nach Radiofrequenzabliteration zur Ausschaltung der Varikose. *Gefäßchirurgie* 2008; 13: 258–264.
24. Perälä J, Rautio T, Biancari F et al. Radiofrequency endovenous obliteration versus stripping of the long saphenous vein in the management of primary varicose veins: 3-year outcome of a randomized study. *Ann Vasc Surg* 2005; 19: 1–4.
25. Perrin M. Endoluminal treatment of lower limb varicose veins by endovenous laser and radiofrequency techniques 2004; 19: 170–178.
26. Pichot O, Kabnick LS, Creton D et al. Duplex ultrasound scan findings two years after great saphenous vein radiofrequency endovenous obliteration. *J Vasc Surg* 2004; 39: 189–195.
27. Pichot O, Sessa C, Bosson JL. Duplex imaging analysis of the long saphenous vein reflux: basis for strategy of endovenous obliteration treatment. *Int Angiol* 2002; 21: 333–336.
28. Proebstle TM. Endovenöse Lasertherapie der Varikose. *Phlebologie* 2003; 32: 131–137
29. Proebstle TM, Gül D, Lehr A et al. Infrequent early recanalization of greater saphenous vein after endovenous laser treatment. *J Vasc Surg* 2003; 38: 511–516.
30. Proebstle TM, Vago B, Alm J, Göckeritz O, Lebard C, Pichot O. Treatment of the incompetent great saphenous vein by endovenous radiofrequency powered segmental thermal ablation: first clinical experience. *J Vasc Surg* 2008; 47: 151–156.
31. Rautio T, Ohinmaa A, Perälä J et al. Endovenous obliteration versus conventional stripping operation in the treatment of primary varicose veins: a randomized controlled trial with the comparison of the costs. *J Vasc Surg* 2002; 5: 958–965.
32. Ravi R, Trayler EA, Barrett DA, Diethrich EB. Endovenous thermal ablation of superficial venous insufficiency of the lower extremity: single-center experience with 3000 limbs treated in a 7-year period. *J Endovasc Ther* 2009; 16: 500–505.
33. Sadick NS. Advances in the treatment of varicose veins: ambulatory phlebectomy, foam sclerotherapy, endovascular laser and radiofrequency closure. *Adv Dermatol* 2006; 22: 139–156.
34. Schmedt CG, Sroka R, Steckmeier S et al. Investigation on radiofrequency and laser (980 nm) effects after endoluminal treatment of saphenous vein insufficiency in an ex-vivo model. *Eur J Vasc Endovasc Surg* 2006; 3: 318–325.
35. Stötter L, Schaaf I, Bockelbrink A et al. Radiowellenobliteration, invaginierendes oder Kryostripping. Welches Verfahren belastet den Patienten am wenigsten? *Phlebologie* 2005; 34: 19–24.
36. Van den Bos RR, Arends L, Kocknert M, Neumann M, Nijsten T. Endovenous therapies of lower extremity varicosities: a meta-analysis. *J Vasc Surg* 2009; 49: 230–239.
37. VNUS® Medical Technologies Inc. VNUS® ClosureFAST™ catheter instructions for use. San Jose: VNUS Medical Technologies Inc. 2007.
38. VNUS® Medical Technologies Inc. VNUS® ClosureFAST™ Radiofrequency brochure. San Jose: VNUS Medical Technologies Inc. 2007.
39. Wagner WH, Levin PM, Cossman DV, Lauterbach SR, Farber A. Early experience with radiofrequency ablation of the greater saphenous vein. *Ann Vasc Surg* 2004; 18: 42–47.
40. Weiss RA. Comparison of endovenous radiofrequency versus 810 nm diode laser occlusion of large veins in an animal model. *Dermatol Surg* 2002; 28: 56–61.
41. Zan S, Contessa L, Varetto G, Barra C, Conforti M, Casella F, Rispoli P. Radiofrequency minimally invasive endovascular treatment of lower limbs varicose veins: clinical experience and literature review. *Minerva Cardioangiologica* 2007; 55: 443–458.
42. Zikorus AW, Mirizzi MS. Evaluation of setpoint temperature and pullback speed on vein adventitial temperature during endovenous radiofrequency energy delivery in an in-vitro model. *Vasc Endovascular Surg* 2004; 38: 167–174.